



Frank Schrader



Steffen Busse

Feste Zähne an einem Tag

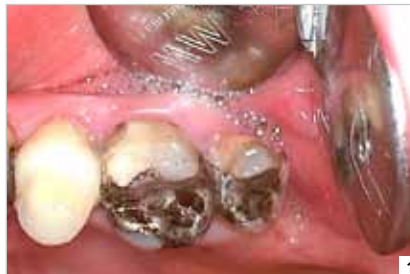Insertion und Versorgung mit vier Champions®-Implantaten

Text/Bilder Frank Schrader und Steffen Busse

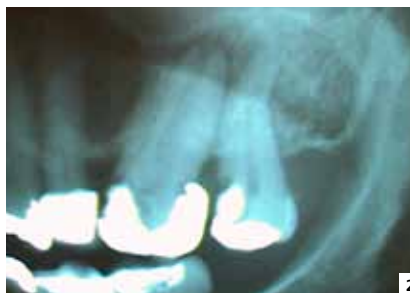
Der hier vorgestellte Fall zeigt eine Kombination aus Spät- und Sofortimplantation mit anschließender Sofortversorgung durch ein zahnärztliches Provisorium in regio 26 bis 28. Die Spätbelastung der vier Champions®-Implantate erfolgte neun Wochen nach Insertion durch eine Zirkondioxidbrücke bei unserer 65-jährigen Patientin.

Die Patientin stellte sich am 14. Dezember 2011 mit Beschwerden am Zahn 27 in unserer Praxis vor. Das klinische Bild (Abb.1) und das angefertigte OPG (Abb.2) zeigten eine fortgeschrittene Sekundärkaries des betreffenden Zahnes. Darüber hinaus wurde sichtbar, dass der Zahn 26 ebenfalls nicht langfristig erhaltungswürdig ist.

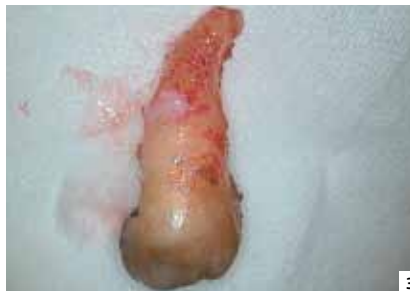Nach einer ausführlichen Aufklärung über die verschiedenen Therapievarianten entschied sich die Patientin, für eine implantologische Versorgung in regio 26 bis 28, um weiterhin einen hohen Kaukomfort mit einem feststehenden Zahnersatz zu haben. Den Zahn 27 haben wir aufgrund der Beschwerden noch in der gleichen Sitzung extrahiert (Abb.3). Somit



1



2

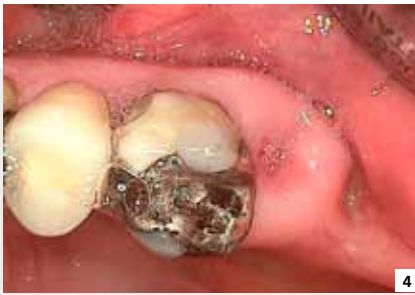

3

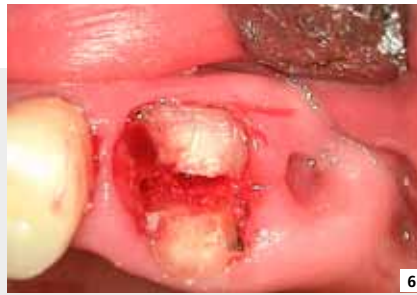war eine Sofortimplantation in dem Bereich nicht mehr möglich. Diese sollte jedoch am Zahn 26 durchgeführt werden, sodass dieser zunächst belassen wurde.

Nach der von Schrader erstellten Einteilung des Implantatprotokolls für einteilige Implantate, sprechen wir in regio 27 bis 28 von einer Spätimplantation und in regio 26 von einer Sofortimplantation. Alle Implantate wurden nach Insertion sofort versorgt und spät belastet. Eine explizite Auflistung der hier verwendeten Nomenklatur für einteilige Implantate kann der Tabelle 1 entnommen werden.

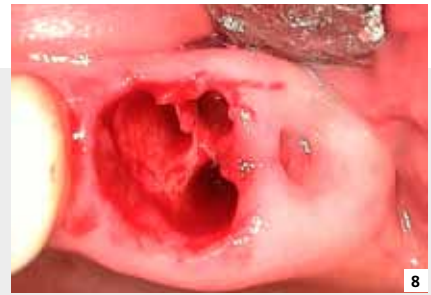Die Abbildungen 4 und 5 zeigen die klinische Situation am Tag der Implantation. Es ist sichtbar, dass die Extraktionswunde in regio 27 gut abgeheilt ist. Den noch vorhandenen Zahn 26 haben wir nun schonend extrahiert. Dies gelang uns nach erfolgreicher Dekapitierung durch eine Separation des Zahnes in seine einzelnen Wurzeln (Abb.6). Diese konnten im Anschluss unter Schonung des umliegenden Knochens einzeln entnommen werden (Abb.7 und Abb. 8).



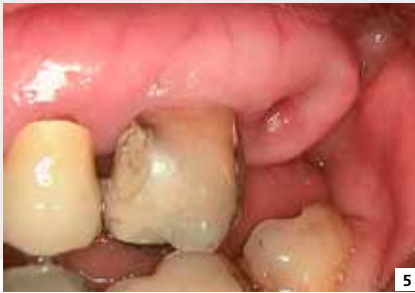4



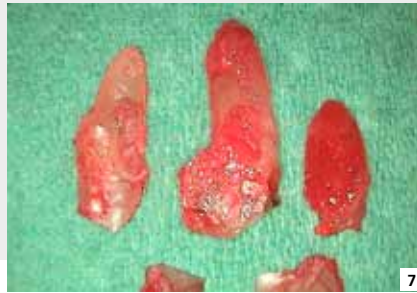6



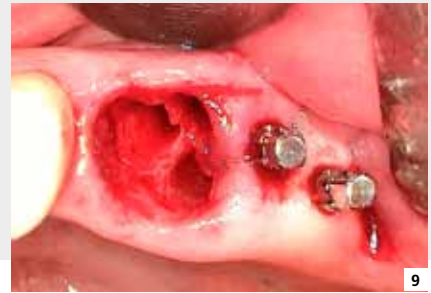8



5



7



9

Im nächsten Schritt haben wir zwei Champions®-Implantate in regio 27 und 28 inseriert (Abb.9). Mit Hilfe eines unterdimensionierten Vorbohrers wurden zunächst die Implantatkavitäten bis zur endgültigen Insertionstiefe der Implantate aufbereitet. Nach positiver Knochen-Kavitäts-Kontrolle (KKK) haben wir die Champions®-Implantate mit einem Durchmesser von 3,5 Millimetern beziehungsweise 4,5 Millimetern und einer Länge von 10 Millimetern in die so vorbereitete Kavität eingebracht. Am Ende wiesen diese eine Primärstabilität von über 30 Ncm auf. Aufgrund des transgingivalen Vorgehens und der damit verbundenen periostschonenden

Arbeitsweise kommt es, im Gegensatz zur klassischen Implantologie, zu deutlich geringeren postoperativen Schwellungen und Beschwerden.

Schwieriger gestaltete sich die Sofortimplantation in regio 26. Hier wurde der ortständige Knochen mesial (Abb.10) beziehungsweise distal (Abb.11) der Alveole genutzt. Nach erfolgreicher Vorbohrung konnte das 10 Millimeter beziehungsweise 12 Millimeter lange Champions®-Implantat mit einem Durchmesser von 3,5 Millimetern inseriert werden. Diese erreichten jedoch lediglich eine Primärstabilität von > 20 Ncm. Die Abbildungen 12 und 13 zeigen die vier inserierten Implan-

tate. Der gemessene Periotestwert lag zu diesem Zeitpunkt im akzeptablen Bereich zwischen +3 und +8.

Anschließend haben wir zur Gewährleistung einer korrekten Einschubrichtung die Implantate mit herkömmlichen Fräsern präpariert (Abb.14 und Abb.15). Es kam noch nie zu Problemen wegen der Titanpartikel. Um den korrekten Sitz der Implantate zu überprüfen haben wir zudem ein Kontroll-OPG angefertigt (Abb.16). Hierbei ist insbesondere darauf zu achten, dass die Implantatschulter-subcrestal zum Liegen kommt. Nachdem festgestellt werden konnte, dass alle Implantate die gewünschte Position

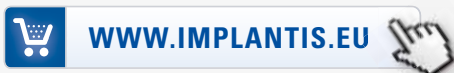Anzeige

Wir haben, was Sie brauchen!

easy-graft™ ab 184,00 €



Gleich bestellen unter:



Telefon: +49 (0) 180 5907590*
Free-Fax: 00800 05055123

*0,14 €/Minute aus dem Festnetz der DTAG. Mobilfunkhöchstpreis 0,42 €/Minute.



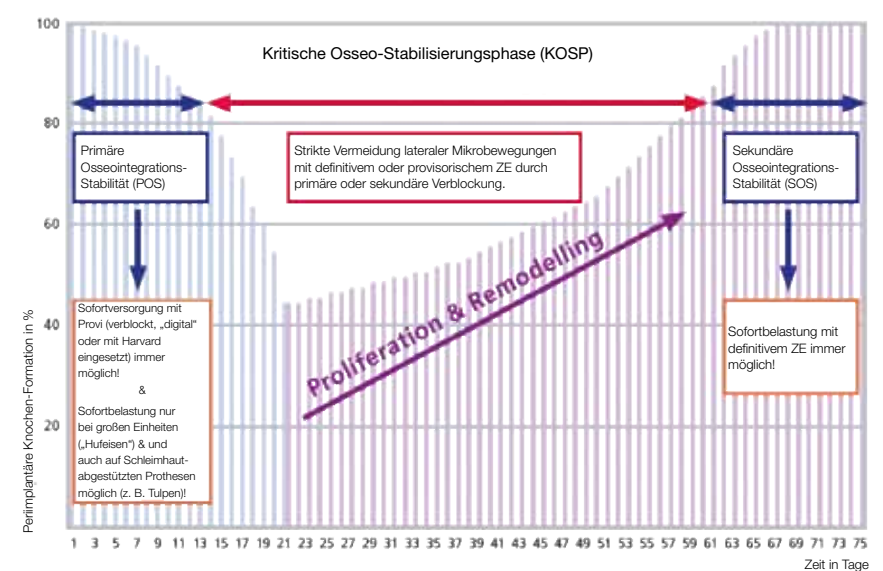
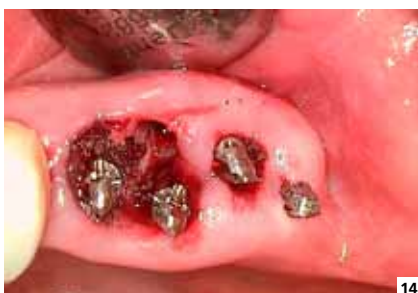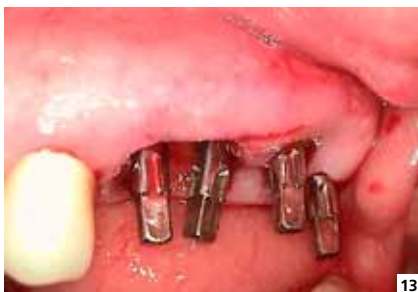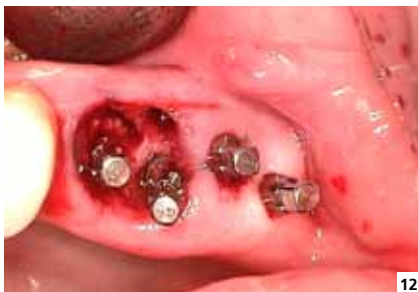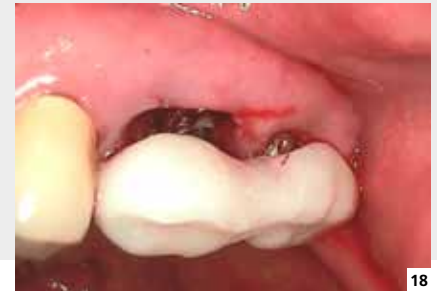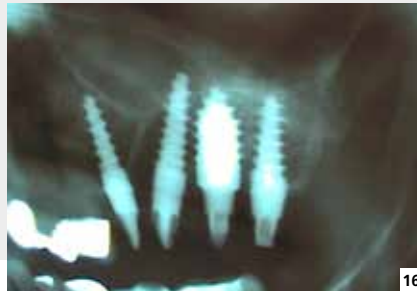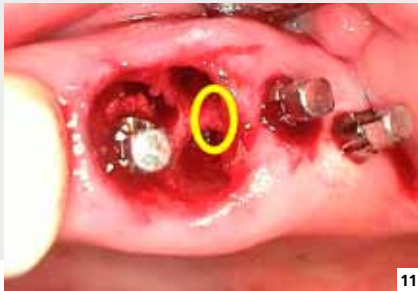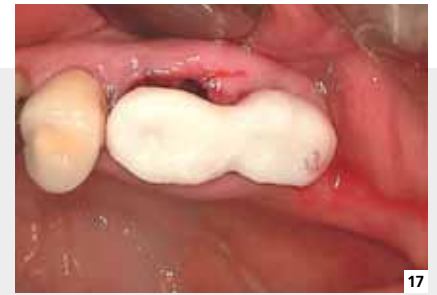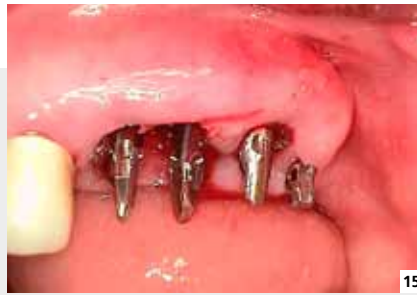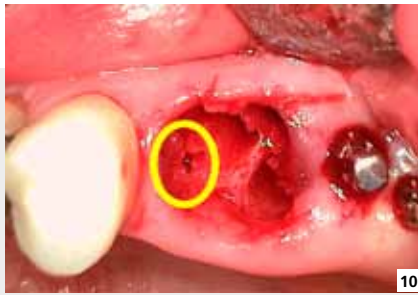


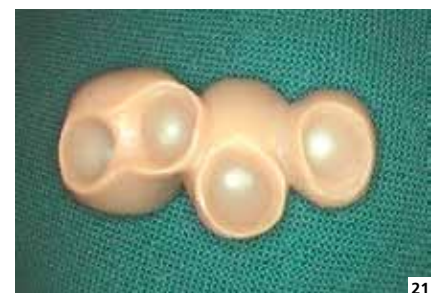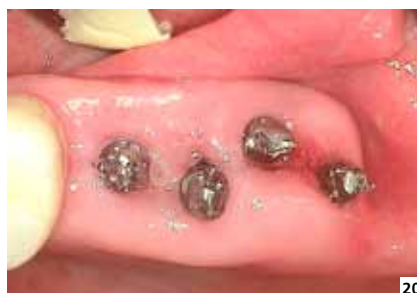Abb. 19: KOSP-Kurve

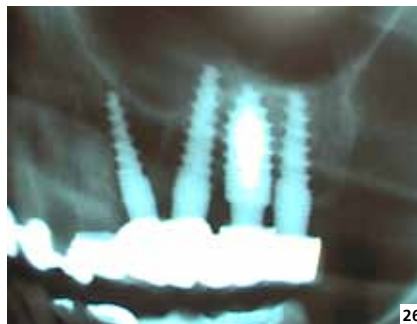
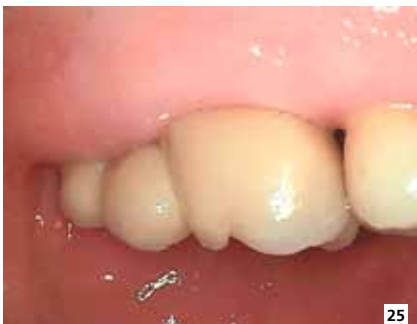
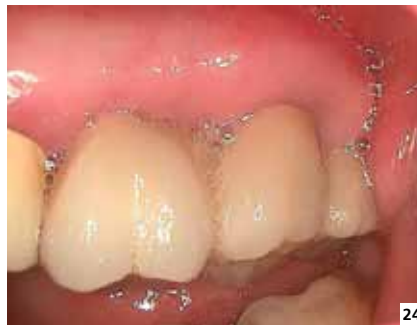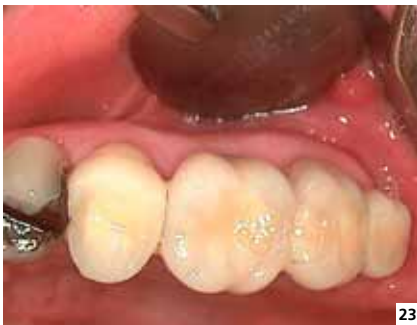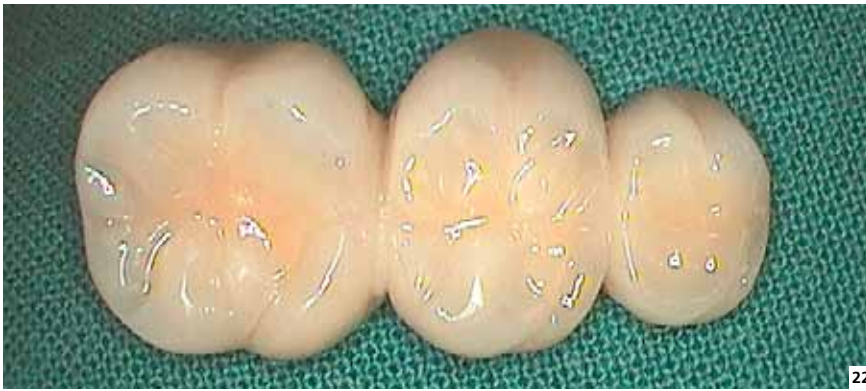eingenommen haben, stellten wir ein zahnärztliches Provisorium aus Kunststoff her (Abb.17 und Abb.18).

Voraussetzung für eine Sofortbelastung sollte immer das Erreichen einer Primärstabilität von 40 bis 60 Ncm sein. Dies war in diesem Fall nicht möglich. Aufgrund der frischen Extraktionswunde

und der geringeren Primärstabilität haben wir uns daher hier für eine Spätbelastung der Implantate entschieden. Somit ist gewährleistet, dass in den folgenden zwei Monaten die Osseointegration der Implantate und die Ausformung der Weichgewebe stattfinden können. Gerade in Fällen, in denen die geforderte Primärstabilität nicht voll-

ständig erreicht wird, ist eine ausreichend große Anzahl von Implantaten und eine stabile Verblockung der Implantate untereinander für eine erfolgreiche Implantation von enormer Bedeutung. In diesem Zusammenhang ist des Weiteren festzuhalten, dass nicht die ersten Tage post OP die „kritischsten“ sind. Erst in der Zeit, in der der Pa-



tient völlig beschwerdefrei ist und nicht mehr an seine Implantate denkt, beginnt die entscheidende Phase.

Graphisch dargestellt ist dies in der KOSP (Kritische Osseo-Stabilisierungs-Phase)-Kurve (Abb.19). Hier wurde die Festigkeit von 5000 Implantaten während der Proliferation und Remodelling-Phase gemessen. Die so ermittelte Kurve lässt sich in drei Etappen aufteilen. In der ersten Phase, also ein bis zwei Wochen nach Insertion, behalten die Implantate weitestgehend ihre Primärstabilität. Eine Versorgung mit einem Zahnersatz wäre somit möglich. Die für den Patienten „kritischste“ Phase findet erst im Zeitraum von der dritten bis zur achten Woche statt. Hier laufen Proliferations- und Remodellingprozesse des Knochens ab. Von jeglichen Veränderungen oder Eingriffen im OP-Gebiet ist jetzt abzusehen. Erst danach ist die dritte Phase erreicht. Die Osseointegration ist nun abgeschlossen. Sofern der Zahnersatz nicht schon in der ersten Phase eingegliedert wurde, kann dieser nun eingegliedert werden.

Im vorliegenden Fall haben wir acht Wochen nach der Implantation das Provisorium entfernt (Abb. 20) und eine einphasige Abformung mit Impregum vorgenommen. Im Labor wurde anschließend ein Zirkondioxidgerüst von 26 nach 28 angefertigt. Danach erfolgte die keramische Verblendung entsprechend unserer Zahnfarbenbestimmung. Die fertige Zirkondioxidbrücke (Abb.21 und Abb.22) haben wir eine Woche nach Abdrucknahme mit Harvardzement eingegliedert (Abb.23 bis Abb.25). Am Ende haben wir dann ein Abschlussröntgenbild angefertigt (Abb.26).

Fazit:

Zusammenfassend kann festgestellt werden, dass auch in kritischen Situationen die Sofortimplantation mit Sofortversorgung eine geeignete Methode für einen schnellen, sicheren und ästhetischen Behandlungserfolg ist.

info@zahnarzt-zerbst.de
www.implantologisches-zentrum-zerbst.de

Sofortimplantation	sofortige Implantation nach Exzision
Frühimplantation	Implantation innerhalb von zwei Wochen nach Exzision
Spätimplantation	Implantation in den abgeheilten Kiefer
Sofortbelastung	sofortige funktionelle Belastung nach Implantation spätestens nach 48 Stunden
Sofortversorgung	sofortige nicht-funktionelle Versorgung mit festsitzenden Provisorien
Frühbelastung	Prothetische Versorgung mit definitivem Zahnersatz innerhalb von zwei Wochen
Spätbelastung	prothetische Versorgung acht Wochen nach Implantation

Tabelle 1: Begriffserklärungen, bezogen auf unser Vorgehen Einteilung des Implantatprotokolls für einteilige Implantate